

KAHOOT – LABORATORIO

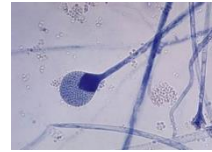
- 1. Ante un cuadro de faringitis aguda, mediante un exudado faríngeo aplicado a un ensayo inmunocromatográfico rápido comercializado en forma de kit para su uso en el punto de atención al paciente, podría:**
 - a. Determinar si el agente causal es Streptococcus pyogenes
 - b. Diferenciar entre los posibles virus y bacterias que podrían dar origen al cuadro
 - c. Detectar la presencia de anticuerpos frente a Streptococcus pyogenes
 - d. Separar e identificar los distintos antígenos de Streptococcus pyogenes
- 2. La característica diferencial que facilita enormemente el diagnóstico de la criptosporidiasis es:**
 - a. El tamaño y forma del trofozoíto
 - b. La autofluorescencia del ooquiste
 - c. La parcial ácido – alcohol resistencia del ooquiste
 - d. La típica forma de obús del ooquiste
- 3. Las estructuras reproductivas asexuales de epidermophyton floccosum se caracterizan por:**
 - a. Presencia de macroconidias fusiformes con septos transversales y longitudinales
 - b. Ausencia total de macroconidias y presencia de abundantes microconidias
 - c. Presencia de macroconidias y presencia de abundantes microconidias
 - d. Presencia de abundantes macroconidias multiseptadas
- 4. El método de Kirby – Bauer de determinación de la sensibilidad de un microorganismo a un antimicrobiano, la regla denominada 15 – 15 – 15 se aplica para:**
 - a. Realizar la prueba en lotes de 15 placas con 15 microorganismos y 15 antibióticos
 - b. Realizar la prueba en placas de 15 cm de diámetro sobre 15 microorganismos y en un tiempo máximo de 15 minutos
 - c. Realizar la prueba en lotes de 15 placas, con 15 antibióticos cada una y un tiempo máximo de 15 minutos.
 - d. Intentar alcanzar junto con otros muchos aspectos una estandarización de la prueba.
- 5. El interés en la tinción de Gram radica en que:**
 - a. Diferentes microorganismos se tiñen de diferente color
 - b. El resultado de la tinción permite determinar si el microorganismo carece de pared celular
 - c. El resultado de la tinción correlaciona con la estructura de la pared celular del microorganismo
 - d. Todas las respuestas son correctas
- 6. En el diagnóstico de la parasitación por Leishmania sp, al tratarse de un protozoo flagelado, buscaremos en un frotis sanguíneo teñido la forma:**
 - a. Amastigote
 - b. Promastigote
 - c. Epimastigote
 - d. Tripomastigote
- 7. Qué tinción emplearía para la observación de Plasmodium spp en un frotis sanguíneo**
 - a. La tinción de Ziehl – Nielsen
 - b. La tinción de Giemsa
 - c. La tinción con Lactofenol Azul de Algodón
 - d. La tinción negativa con tinta china
- 8. La fijación de la extensión sobre un portaobjetos de una muestra microbiológica para su observación microscópica mediante una técnica de tinción se debe realizar:**
 - a. Una vez preparada la extensión y antes de que se quede seca
 - b. Una vez se ha secado al aire la extensión y antes de la tinción
 - c. Solo es necesario fijar la extensión en las tinciones diferenciales (Gram, Ziehl – Nielsen)
 - d. Solo en el caso de que el microorganismo sea patógeno, para así matarlo

9. Para conseguir una clara y rápida detección de la presencia de estructuras fúngicas en un exudado sanioso procedente de una lesión pseudotumoral y polifistulizada del pie, realizaríamos una:

- Tinción negativa
- Tinción de ácido – alcohol resistencia modificada
- Tinción con lactofenol – azul de algodón (azul de lactofenol)
- Tinción con blanco calcofluor

10. Con cuál de los siguientes tipos de hongos filamentosos identificaría la imagen siguiente:

- Un ascomiceto del género *Aspergillus*
- Un basidiomiceto del género *Filobasidiella*
- Un zigomiceto del orden Mucoral (*Mucor*, *Rhizopus*)
- Un asomiceto del género *Penicillium*

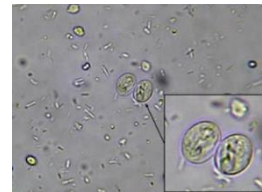


11. En el examen mediante el esteromicroscopio o el microscopio óptico de campo claro a bajos aumentos, permite la diferenciación visual entre ixódidos y argásidos mediante la observación de:


- El escudo esclerotizado y las piezas bucales (gnathosoma) que son visibles en vista dorsal solo en los ixódidos y está ausentes y no visibles, respectivamente en los argásidos
- Del número de pares de patas
- La fusión entre gnathosoma e idiosoma entre los ixóides
- De la posición y la longitud de las antenas

12. La siguiente imagen de la observación de una muestra de heces al microscopio óptico de campo claro, se corresponde con la visión de:

- Los huevos embrionados de *Enterobius vermicularis*
- Los ooquistes de *Cyclospora cayentanensis*
- Los quistes de *Giardia lamblia*
- Los huevos de *Trichinella spiralis*




13. La siguiente figura muestra los resultados de las pruebas de Indol (Tubo A), Rojo de Metilo (Tubo B), Voges – Proskauer (Tubo C) y del citrato (Tubo D) sobre un aislado identificado como *Escherichia coli*. Como interpreta los resultados de los Tubos A y D:



- Tanto el Tubo A (indol) como el tubo D (citrato) muestran un resultado positivo
- El Tubo A (indol) muestra un resultado positivo y el tubo D (citrato) muestra un resultado negativo
- El tubo A (indol) muestra un resultado negativo y el tubo D (citrato) muestra un resultado positivo
- Tanto el tubo A (indol) como el tubo D (citrato) muestran un resultado negativo.

14. En relación con la figura adjunta que muestra distintos resultados posibles tras la inoculación del Agar Hierro de Kligler con distintas bacterias, cuál de los tubos se corresponde con los resultados esperados para *Escherichia coli*:

- A o B
- C
- D
- E



15. Mediante qué procedimiento puedo determinar fácil y rápidamente si un microorganismo es capaz de producir endotoxinas:

- Por medio de la prueba de la oxidasa
- Realizando una tinción de gram
- Realizando una tinción de Ziehl – Neelsen o de Ácido – alcohol resistencia
- Por medio de la prueba de Indol